УДК: 616.127+616.12-07+616.12-089
DOI:

3.1.25 Лучевая диагностика (Медицинские науки)
3.1.15. Сердечно-сосудистая хирургия (Медицинские науки)

АНАЛИЗ СТРУКТУРНО-АНАТОМИЧЕСКИХ ОСОБЕННОСТЕЙ МИТРАЛЬНОГО КЛАПАНА МЕТОДОМ КОМПЬЮТЕРНОЙ И МАГНИТНО-РЕЗОНАНСНОЙ ТОМОГРАФИИ ПРИ ГИПЕРТРОФИЧЕСКОЙ КАРДИОМИОПАТИИ

***О.Ю. Дарий[1], И.Ю. Барышникова[2], И.Я. Климчу[2], М.К. Санакоев[2], Е.В. Кондратьев[1], Л.А. Бокерия[2]**

[1]ФГБУ «Национальный медицинский исследовательский центр хирургии им. А.В. Вишневского» Минздрава России
[2]ФГБУ «Национальный медицинский исследовательский центр сердечно-сосудистой хирургии им. А.Н. Бакулева» Минздрава России

***Адрес для корреспонденции (Correspondence to):** Дарий Ольга Юрьевна (Olga Yu. Dariy), e-mail: dariiolyka@mail.ru

АННОТАЦИЯ

Введение: гипертрофическая кардиомиопатия (ГКМП) является распространенным наследственным заболеванием миокарда. У значительной части пациентов с обструктивной формой ГКМП ключевой вклад в динамическую обструкцию выносящего тракта левого желудочка (ВОЛЖ) вносят аномалии папиллярных мышц (ПМ), а не только гипертрофия межжелудочковой перегородки (МЖП). Хирургическая реориентация ПМ представляет собой целенаправленный метод коррекции данной патологии.

Цель: Комплексный анализ структурно-анатомических особенностей митрального клапана (МК) и подклапанного аппарата методами МСКТ-ангиографии и МРТ сердца у пациентов с обструктивной ГКМП для идентификации кандидатов на реориентацию ПМ и сравнение их характеристик и краткосрочных результатов с пациентами после стандартных хирургических процедур.

Материалы и методы: в проспективное одноцентровое исследование включено 102 пациента с обструктивной ГКМП, разделенных на группы: Группа 1 (n=75/102) пациенты с изолированной миэктомией; группа 2 (n=19/75) пациенты из 1 группы с реориентацией ПМ и миэктомией. Группа 3 (n=27/102) с миэктомией и пластикой/протезированием МК и Всем пациентам проводилось предоперационное обследование, включавшее ЭхоКГ, МСКТ-АГ и МРТ сердца с оценкой морфологии МК, ПМ и подклапанных структур.

Результаты: для пациентов Группы 2 были характерны достоверно меньшая толщина МЖП (1,6 ± 0,3 см vs 2,1 ± 0,4 см; p<0,001), наличие бифидных ПМ (100% vs 21,7–38,5%; p<0,001) и больший угол подвижности передне-латеральной ПМ (14,5° ± 2,0° vs 9,5° ± 2,5°; p<0,001). ROC-анализ показал высокую прогностическую ценность угол подвижности передне-латеральной ПМ >12,5° (AUC=0,891) и наличие бифидных ПМ (AUC=0,892) для отбора кандидатов на реориентацию. Комбинация этих признаков обеспечивала чувствительность 95,5% и специфичность 88,5%. После операции в группе реориентации достигнут наиболее низкий градиент в ВОЛЖ (9,5 ± 6,3 мм рт. ст. vs 15,2 ± 8,5; p=0,004) при отсутствии необходимости в имплантации электрокардиостимулятора (0% vs 11,2%; p<0,05).

Выводы: мультимодальная визуализация позволяет выделить специфический фенотип обструктивной ГКМП, при котором основной субстрат обструкции – аномалии ПМ. Реориентация ПМ является высокоэффективным и безопасным методом лечения у селекционированных пациентов, обеспечивающим устранение обструкции с низким риском осложнений.

Ключевые слова: гипертрофическая кардиомиопатия, обструкция выводного тракта левого желудочка, папиллярные мышцы, реориентация папиллярных мышц, магнитно-резонансная томография сердца, мультиспиральная компьютерная томография сердца.

Для цитирования. О.Ю. Дарий, И.Ю. Барышникова, И.Я. Климчук, М.К. Санакоев, Е.В. Кондратьев, Л.А. Бокерия «АНАЛИЗ СТРУКТУРНО-АНАТОМИЧЕСКИХ ОСОБЕННОСТЕЙ МИТРАЛЬНОГО КЛАПАНА МЕТОДОМ КОМПЬЮТЕРНОЙ И МАГНИТНО-РЕЗОНАНСНОЙ ТОМОГРАФИИ ПРИ ГИПЕРТРОФИЧЕСКОЙ КАРДИОМИОПАТИИ. Ж. МИНИМАЛЬНО ИНВАЗИВНАЯ СЕРДЕЧНО-СОСУДИСТАЯ ХИРУРГИЯ. 2025; 1(4): 8–17.

ANALYSIS OF STRUCTURAL AND ANATOMICAL FEATURES OF THE MITRAL VALVE USING COMPUTED TOMOGRAPHY AND MAGNETIC RESONANCE IMAGING IN HYPERTROPHIC CARDIOMYOPATHY

***O.Yu. Dariy[1], I.Yu. Baryshnikova[2], I.Y. Klimchuk[2], M.K. Sanakoev[2], E.V. Kondratev[1], L.A. Bokeria[2]**

[1]FSBI «A.V. Vishnevsky National medical research center for surgery» of the Ministry of Health of the Russian Federation
[2]FSBI «A.N. Bakulev National medical research center for cardiovascular surgery» of the Ministry of Health of the Russian Federation

ABSTRACT

Introduction: hypertrophic cardiomyopathy (HCM) is a common inherited myocardial disorder. In a significant proportion of patients with obstructive HCM, abnormalities of the papillary muscles (PM) are a key contributor to dynamic left ventricular outflow tract (LVOT) obstruction, beyond septal hypertrophy alone. Surgical papillary muscle reorientation is a targeted method for correcting this pathology.

Aim: to perform a comprehensive analysis of the structural and anatomical features of the mitral valve (MV) and subvalvular apparatus using cardiac CTA and MRI in patients with obstructive HCM to identify candidates for PM reorientation and to compare their characteristics and short-term outcomes with patients undergoing standard surgical procedures.

Materials and Methods: a prospective single-center study included 102 patients with obstructive HCM, divided into groups: Group 1 (n=75/102) – patients undergoing isolated myectomy; within this group, a subgroup, Group 2 (n=19/75) underwent concomitant PM reorientation in addition to myectomy; Group 3 (n=27/102) – patients undergoing myectomy with MV repair/replacement. All patients underwent preoperative evaluation, including echocardiography, CTA, and MRI, to assess MV, PM, and subvalvular apparatus morphology.

Results: patients in Group 2 were characterized by significantly lower basal septal thickness (1.6 ± 0.3 cm vs. 2.1 ± 0.4 cm; p<0.001), the presence of bifid PMs (100% vs. 21.7–38.5%; p<0.001), and a greater anterolateral PM mobility angle (14.5° ± 2.0° vs. 9.5° ± 2.5°; p<0.001). ROC analysis showed high predictive value for an anterolateral PM mobility angle >12.5° (AUC=0.891) and the presence of bifid PMs (AUC=0.892) in selecting candidates for reorientation. The combination of these features provided a sensitivity of 95.5% and specificity of 88.5%. Postoperatively, the reorientation group achieved the lowest LVOT gradient (9.5 ± 6.3 mm Hg vs. 15.2 ± 8.5; p=0.004) with no need for permanent pacemaker implantation (0% vs. 11.2%; p<0.05).
Conclusions: multimodal imaging identifies a specific phenotype of obstructive HCM where PM abnormalities are the primary substrate for LVOT obstruction. PM reorientation is an effective and safe surgical treatment for selected patients, relieving obstruction with a low risk of complications.

Keywords: hypertrophic cardiomyopathy, left ventricular outflow tract obstruction, papillary muscles, papillary muscle reorientation, cardiac magnetic resonance imaging, cardiac computed tomography.

ВВЕДЕНИЕ

Гипертрофическая кардиомиопатия (ГКМП) — наиболее распространённое наследственное заболевание миокарда, характеризующееся выраженной клинической и морфологической гетерогенностью. В популяционных эхокардиографических исследованиях её распространённость оценивается приблизительно как 1:500, что соответствует 0,2 % населения (Maron, 2002). При использовании более чувствительных методов визуализации и генетического тестирования реальная частота может достигать 0,6 % (Ho, 2015).

Существенная часть случаев ГКМП остаётся недиагностированной, особенно при малосимптомном течении. Так, данные крупных когортных исследований (UK Biobank) показали, что магнитно-резонансная томография позволяет выявлять скрытые формы заболевания у пациентов без клинического диагноза (Lopes, 2021). Обструктивная форма ГКМП ассоциирована с клинически значимыми осложнениями — стенокардией, обмороками, желудочковыми аритмиями, прогрессированием сердечной недостаточности (Elliott, 2014; Ommen, 2020). Несмотря на относительную «редкость» в общей популяции, именно обструктивный вариант заболевания несёт наибольшее бремя для системы здравоохранения (O'Mahony, 2014).

Одним из ключевых патофизиологических механизмов, определяющих симптоматику ГКМП и прогноз у значительной части пациентов, является динамическая обструкция выходного тракта левого желудочка (ВОЛЖ). Исторически сложившимся «золотым стандартом» хирургического лечения медикаментозно-рефрактерной обструктивной ГКМП является септальная миэктомия, часто в комбинации с вмешательствами на митральном клапане (МК) при сопутствующей его патологии. Традиционно основным механизмом обструкции считается систолическое переднее движение (SAM-синдром) передней створки МК (ПМС) и сужение ВОЛЖ. Однако с развитием методов высокоразрешающей визуализации, в частности магнитно-резонансной томографии (МРТ) и мультиспиральной компьютерной томографии-ангиографии (МСКТ-АГ), стало очевидно, что аномалии папиллярных мышц (ПМ) и подклапанного аппарата вносят самостоятельный и зачастую ключевой вклад в генез динамической обструкции (Дарий, 2024). У части пациентов с ГКМП выявляются гипермобильные, раздвоенные (бифидные - наличием нескольких головок, отходящих от одного тела) ПМ, которые в систолу приближаются к межжелудочковой перегородке (МЖП), непосредственно участвуя в создании обструкции и провоцируя SAM-синдром. Это наблюдение привело к необходимости разработки адресных хирургических подходов, направленных на коррекцию именно этой анатомической субстраты. Одним из таких методов является реориентация ПМ – хирургическая техника, заключающаяся в смещении и фиксации гипермобильных головок ПМ с целью устранения их вклада в обструкцию ВОЛЖ. Данный подход может быть особенно актуален для пациентов со значительной обструкцией, но без выраженной гипертрофии базальных отделов МЖП, когда выполнение обширной миэктомии сопряжено с повышенным риском или малоэффективно.

Целью настоящего исследования явился комплексный анализ структурно-анатомических особенностей МК и подклапанного аппарата методами МСКТ-АГ и МРТ сердца у пациентов с ГКМП для идентификации кандидатов на хирургическую реориентацию ПМ.

МАТЕРИАЛЫ И МЕТОДЫ

Дизайн исследования и пациенты

В проспективное одноцентровое когортное исследование было включено 102 пациента с обструктивной ГКМП, направленных на хирургическое лечение в период с января 2012 г. по октябрь 2018 г. Критериями включения были: верифицированный диагноз ГКМП согласно действующим рекомендациям, наличие симптомной динамической обструкции ВОЛЖ (градиент > 30 мм рт.ст. в покое или при провокации), рефрактерность к максимально переносимой медикаментозной терапии. Критериями исключения являлись сопутствующие значительные пороки сердца (например, аортальный стеноз), требующие сложных сочетанных процедур, возраст моложе 14 лет, а также противопоказания к проведению МСКТ-АГ или МРТ. Всем пациентам выполнено хирургическое лечение кардиомиопатии в объеме миоэктомии и реконструкции или замены митрального клапана, вмешательства на подклапаных структурах.

На основании комплексного предоперационного обследования, включавшего эхокардиографию (ЭхоКГ), МСКТ-АГ и МРТ сердца, все пациенты были разделены на три группы в зависимости от выполненного хирургического вмешательства:

Статья поступила в редакцию в ноябре 2025 года.

- Группа 1 (n=75/102) это пациенты, перенесшие изолированную септальную миэктомию;
- Группа 2 (n=19/75) пациенты из 1 группы, перенесшие в дополнение к миоэктомии реориентацию ПМ;
- Группа 3 (n=27/102) составили пациенты, перенесшие миэктомию в сочетании с пластикой или протезированием МК.

Критериями для включения во 2 группу были:

- 1) признаки включения ПМ в обструкцию ВОЛЖ, наличие бифидных и гипермобильных ПМ по данным мультимодальной визуализации;
- 2) окончательное решение, принятое во время интраоперационной ревизии.

Общий дизайн исследования представлен на **рисунке 1**.

Протоколы визуализации

Мультиспиральная компьютерная томография-ангиография сердца проводилось с ретроспективной ЭКГ-синхронизацией. Контрастное усиление осуществлялось двуфазным болюсным введением неионного йодсодержащего контрастного вещества (Омнискан, Йопамидол) из расчета 1,5 мл/кг массы тела с использованием автоматического инжектора. Первая фаза введения составляла 80% от общего объема со скоростью 5 мл/с, вторая фаза (20% объема + физиологический раствор) – со скоростью 3 мл/с. Для определения времени начала сканирования использовался автоматический болюс-трекинг с пороговым значением 90 HU в полости левого предсердия. Толщина реконструкции изображений составляла 0,9-1,0 мм.

Магнитно-резонансная томография сердца выполнялась на магнитно-резонансных томографах 3.0 Тл и 1.5 Тл с использованием кардиоваскулярных катушек и ЭКГ-синхронизации. Стандартный протокол включал: кино-последовательности в режиме steady-state free precession (SSFP, TrueFISP) в 2-камерной, 4-камерной, 3-камерной (по длинной оси ЛЖ) проекциях и стека срезов по короткой оси ЛЖ (12-14 срезов, толщина 8 мм) для оценки глобальной и региональной функции желудочков. Модифицированный протокол для оценки ПМ включал дополнительную кино-последовательность в преобразованной 2-камерной проекции ЛЖ, перпендикулярной головкам ПМ (3 среза, толщина 4 мм). Т1-картирование по методике MOLLI (modified look-locker inversion-recovery) до и через 15 минут после введения контраста для оценки нативного Т1-времени и внеклеточного объема (ECV). Оценка фиброза миокарда проводилась с помощью последовательности Phase-Sensitive Inversion-Recovery (PSIR) с отсроченным контрастированием через 10-15 минут после введения гадолиний-содержащего контрастного препарата (Гадовист, Гадобутрол) в дозе 0,2 ммоль/кг. Время инверсии (TI) подбиралось индивидуально с использованием TI-scout.

При анализе изображений МСКТ-АГ и МРТ оценивались следующие параметры: морфометрия ЛЖ и МЖП: толщина МЖП и задней стенки ЛЖ (ЗСЛЖ) в диастолу, конечно-диастолический объем (КДО) ЛЖ, фракция выброса (ФВ) ЛЖ, масса миокарда ЛЖ.

Морфология МК: диаметр фиброзного кольца (ФК) МК в 4-камерной и 2-камерной проекциях, длина ПМС и ЗМС, площадь открытия ФК МК. Морфология подклапанного аппарата: количество головок передне-латеральной (ПЛ-ПМ) и задне-медиальной (ЗМ-ПМ) ПМ, толщина (ширина и высота) головок ПМ, угол подвижности ПЛ-ПМ, измеряемый как угол между диастолическим и систолическим положением длинной оси ПМ относительно фиброзного кольца МК.

Кроме того, тип морфологического строения хордального аппарата:

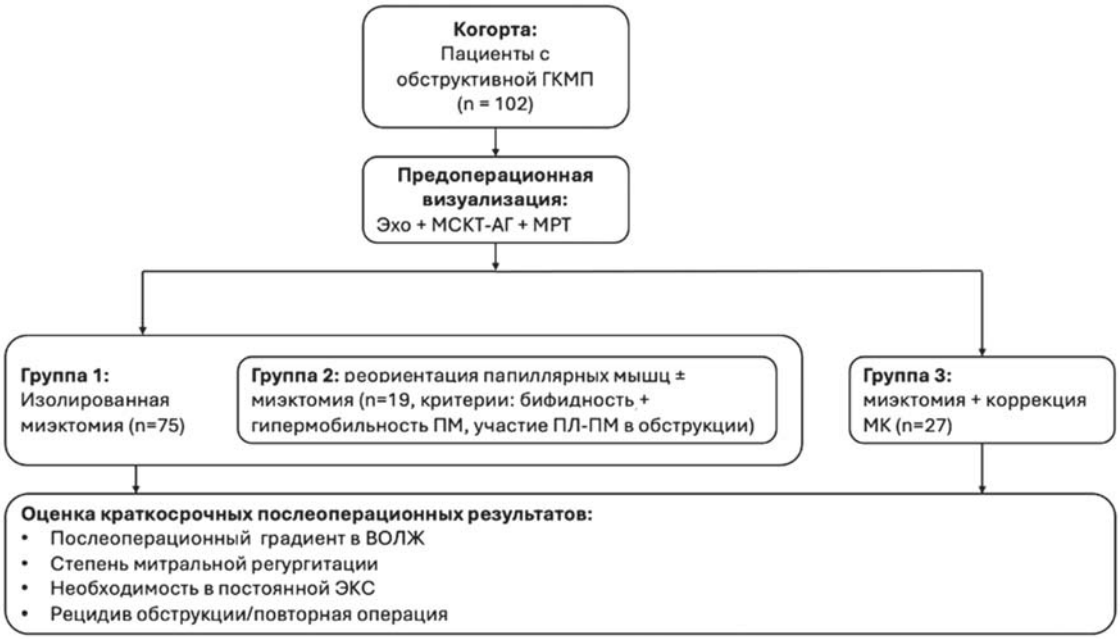

Рис. 1. *Дизайн исследования.*

Fig. 1. *Study Design.*

- I – неразделенные ПМ;
- II – «разделенный» тип с 2 головками;
- III – деление на множественные головки с атипичным креплением;
- IV – комплекс ПМ с поэтапным расхождением головок.

А также, наличие и место прикрепления аномальных ПМ и дополнительных трабекул (к МЖП, ФК МК, основанию ПМС). Оценка ВОЛЖ проводилась в измерении диаметра и площади отдела в систолу и диастолу по 3-камерной проекции и в плоскости поперечного сечения. ПМ считались гипермобильными при наличии всех критериев:

- 1) чрезмерное систолическое движение;
- 2) близкое расположение к МЖП в позднюю систолу;
- 3) наличие сопутствующего SAM-синдрома.

Хирургическая техника

Все хирургические вмешательства выполнялись после мультидисциплинарного консенсуса на основе данных предоперационной визуализации. В зависимости от анатомического субстрата применялись различные доступы: трансаортальный доступ для изолированной миэктомии, комбинированный доступ через левое предсердие при необходимости пластики МК и дополнительный доступ через правый желудочек по методике Л.А. Бокерии в случаях сложной подклапанной анатомии.

Техника реориентации ПМ модифицировалась в зависимости от доступа. При трансаортальном подходе после миэктомии накладывались матрацные швы 3/0 с прокладками через фиброзные участки головок бифидных ПМ. При комбинированном доступе использовалась методика с реимплантацией ПМ через правый желудочек, позволяющая выполнить более радикальную репозицию мышц. Степень натяжения швов определялась интраоперационно под контролем чрезпищеводной ЭхоКГ с проведением пробы с изопротеренолом. Критериями эффективности считалось устранение SAM-синдрома, снижение градиента в ВОЛЖ ниже 30 мм рт.ст. и отсутствие значимой митральной регургитации.

Применение различных хирургических доступов позволило индивидуализировать тактику вмешательства и добиться оптимальных гемодинамических результатов при минимальном риске повреждения проводящей системы сердца.

СТАТИСТИЧЕСКИЙ АНАЛИЗ

Статистическая обработка данных проводилась с использованием программного обеспечения Statistica 13.0 (TIBCO Software Inc.) и MedCalc 19.0.7. Проверка распределения количественных переменных на нормальность осуществлялась с помощью критерия Шапиро-Уилка. Данные представлены в виде M ± SD для нормально распределенных переменных и в виде медианы (Me) с интерквартильным размахом [Q25; Q75] для переменных с распределением, отличным от нормального. Категориальные переменные представлены в виде абсолютных и относительных частот (n, %).

Для сравнения количественных показателей между двумя независимыми группами использовался t-критерий сСтьюдента (для нормального распределения) или U-критерий Манна-Уитни (для ненормального распределения). Для сравнения трех и более независимых групп применялся дисперсионный анализ (ANOVA) с пост-хок

Таблица 1. Базовые клинико-демографические и эхокардиографические характеристики пациентов

Table 1. Baseline clinical, demographic and echocardiographic characteristics of the patients

Параметр/Parametr	Группа 1/ Group 1 (n=75)	Группа 2/ Group 2 (n=19/75)	Группа 3 /Group 3 (n=27)	p-value
Возраст, лет/ Age, years	53 ± 15	49 ± 18	58 ± 14	p=0,03 (Гр.2 < Гр.3)
Мужской пол/male, n (%)	75 (52,4%)	16 (72,7%)	18 (46,2%)	p=0,09
Вес, кг/ weight,kg	76,5 ± 15,1	75,6 ± 13,8	74,2 ± 15,0	p=0,75
Рост, см/ height, cm	167,9 ± 10,6	170,8 ± 8,1	163,0 ± 10,2	p<0,01 (Гр.2 > Гр.3)
ИМТ/ BSA, м²	1,8 ± 0,2	1,9 ± 0,2	1,8 ± 0,2	p=0,08
NYHA класс III-IV, n (%)	143 (100%)	22 (100%)	39 (100%)	p=1,0
Фибрилляция предсердий/ Atrial fibrillation, n (%)	25 (17,5%)	2 (9,1%)	12 (30,8%)	**p=0,04**
Макс. градиент в ВОЛЖ, мм рт.ст./ Max. gradient in the LVOT, mm Hg	122 ± 38	124 ± 36	118 ± 42	p=0,08
Толщина МЖП, см/ Thickness of the interventricular septum, cm	2,1 ± 0,4	1,6 ± 0,3*	2,0 ± 0,3	p<0,001 (Гр.2 < Гр.1, Гр.3)
Степень митральной регургитации (ЭхоКГ) >2+/ Degree of mitral regurgitation (EchoCG) >2+, n (%)	37 (25,9%)	8 (36,4%)	39 (100%)	p<0,001
Наличие SAM-синдрома/ SAM syndrome, n (%)	143 (100%)	22 (100%)	39 (100%)	p=1,0

Примечание: ** – у 11 пациентов в Группе 3 толщина МЖП < 1.5 см; BSA – площадь поверхности.*
NYHA – Нью-Йоркская кардиологическая ассоциация.
Note: *BSA- body mass index;SAM- systolic anterior motion.*

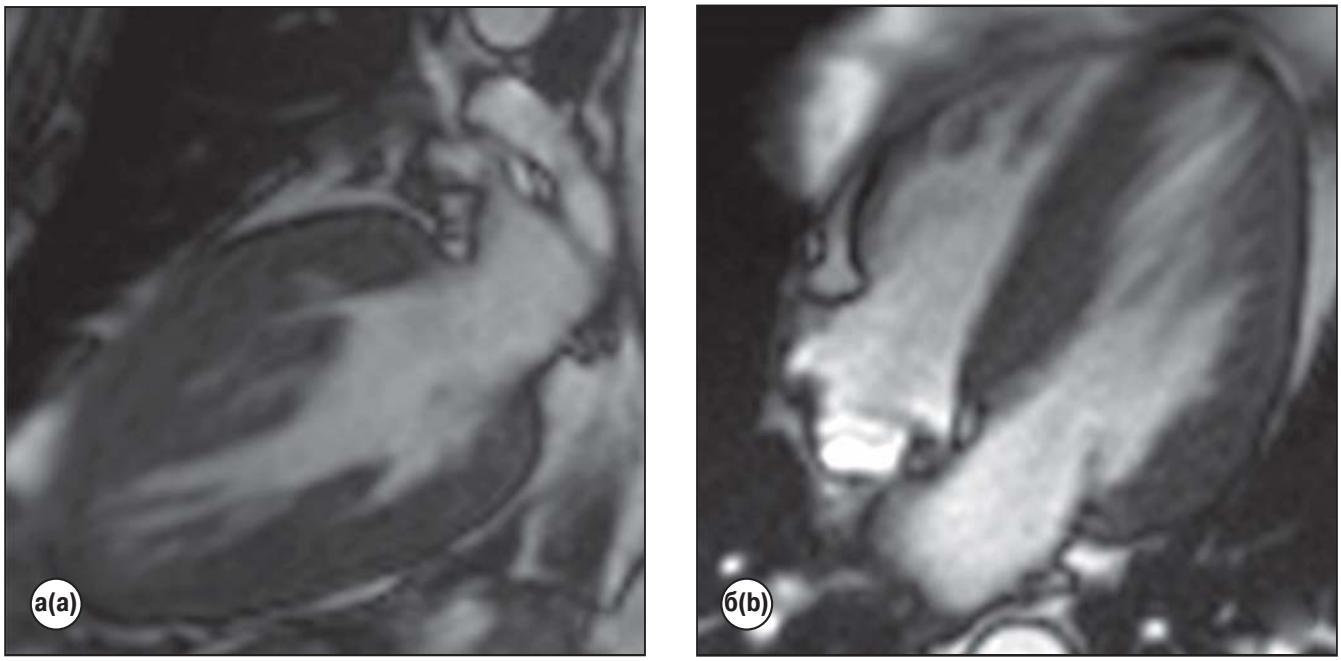

Рис. 2. *Пример фенотипического варианта обструктивной ГКМП по данным МРТ: диффузно-септальный тип: а – 4-х камерная проекция сердца, б – 2-х камерная проекция.*

Fig. 2. *An example of a obstructive hypertrophic cardiomyopathy diffuse-septal phenotype on cardiac MRI: a - 4-chamber view of the heart, b - 2-chamber view of the heart.*

Таблица 2. Сравнительный анализ морфологии МК и подклапанных структур по данным МСКТ-АГ и МРТ

Table 2. Comparative analysis of mitral valve and subvalvular apparatus morphology by CTA and MRI

Параметр/Parametr	Группа 1/ Group 1 (n=75)	Группа 2/ Group 2 (n=19/75)	Группа 3 / Group 3(n=27)	p-value
Длина ПМС, мм/ PMS length, mm	27,9 ± 2.4	30,2 ± 2.8	29,3 ± 3,6	<0,05 (гр.2 > гр.1 и гр.3)
Наличие бифидных ПМ/ Presence of bifid PM, n (%)	31 (21,7%)	22 (100%)	15 (38,5%)	<0.001
Угол подвижности ПЛ-ПМ/ Angle of mobility of PL-PM, °	9,5 ± 2,5	14,5 ± 2,0	11,0 ± 2,8	<0,001 (гр.2 > гр.1, гр.3)
Толщина головки ПЛ-ПМ/ Thickness of the PL-PM head, мм	10.8 ± 2,9	13,2 ± 3,5	11,5 ± 3,1	<0.05 (гр.2 > гр.1)
Наличие аномальной ПМ, прикрепленной к МЖП/ФК/ Presence of abnormal PM attached to the IVS/FR, n (%)	25 (17,5%)	18 (81,8%)	12 (30,8%)	<0,001
Морфологический тип хордального аппарата (III-IV тип)/ Morphological type of the chordal apparatus (III-IV type)/, n (%)	65 (45,5%)	20 (90,9%)	25 (64,1%)	<0,001
Количество головок ПЛ-ПМ/ Number of PL-PM heads	2 ± 1	3 ± 2	3 ± 1	<0,05 (гр.3 > гр.1)
Площадь ВОЛЖ/ LVOT area, см²	2,8 ± 0,6	2,9 ± 0,5	2,7 ± 0,5	<0,001

Примечание: ** – ПМС – передняя митральная створка; ПЛ-ПМ – передне-латеральная папиллярная мышца*; бифидные папиллярные мышцы - мышцы с монолитным основанием, несколькими брюшками и верхушками.*
Note: *PL-PM - anterolateral papillary muscle;IVS- interventricular septum;FR- fibrosum ring;LVOT- left ventricular outflow tract.*

тестом Тьюки или критерий Краскела-Уоллиса с попарными сравнениями. Для сравнения категориальных переменных использовался критерий χ^2 Пирсона или точный критерий Фишера.

Корреляционный анализ проводился с вычислением коэффициента корреляции Спирмена (Rs). Для оценки диагностической ценности количественных параметров в прогнозировании необходимости реориентации ПМ использовался ROC-анализ (Receiver Operating Characteristic analysis) с расчетом площади под кривой (AUC), оптимальной точки отсечения (cut-off), чувствительности и специфичности. За уровень статистической значимости принималось значение $p < 0,05$.

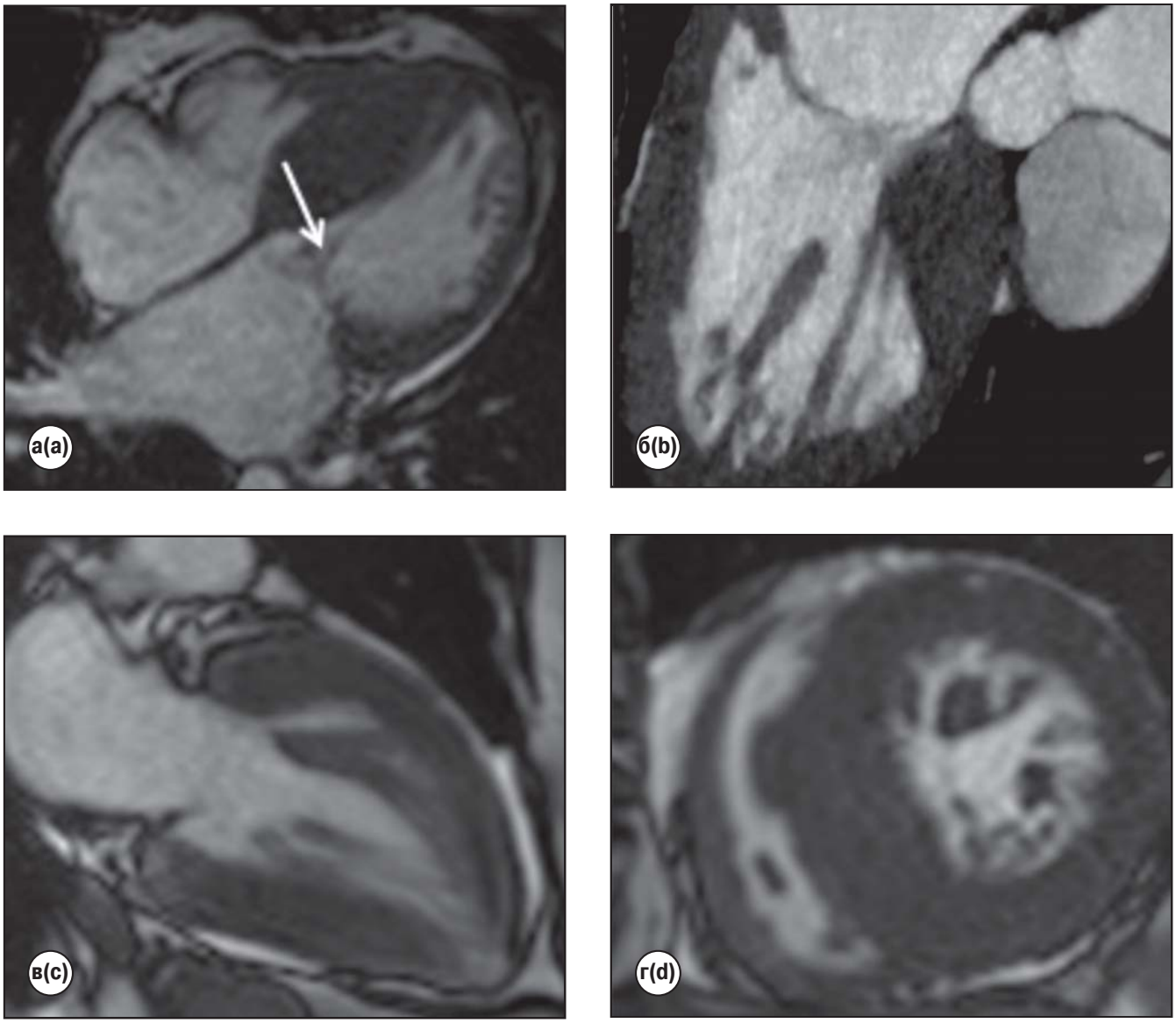

Рис. 3. *Примеры морфологического строения митрального клапана.*
III типа:
а – 4-х камерная проекция сердца;
б – 2-х камерная проекция сердца.
IV типа:
в – 4-х камерная проекция сердца;
г – короткая ось сердца.

Fig. 3. *Examples of mitral valve morphological types.*
type III morphology:
a – 4-chamber view of the heart;
b – 2-chamber view of the heart.
Type IV morphology:
c – 4-chamber view;
d – short-axis view.

РЕЗУЛЬТАТЫ

Базовые характеристики пациентов

Как представлено в **таблице 1**, достоверных различий между группами по возрасту, полу, антропометрическим данным и функциональному классу NYHA выявлено не было. Все пациенты были высоко симптомными, с градиентом в ВОЛЖ > 50 мм рт.ст. У пациентов наблюдались различные фенотипические варианты ГКМП **(рис. 2)**. Ключевым отличием Группы 2 была достоверно меньшая толщина базального отдела МЖП по сравнению с Группами 1 и 3 (1,6 ± 0,3 см против 2,1 ± 0,4 см и 2,0 ± 0.3 см соответственно, p<0,001), при том что максимальный градиент обструкции был сопоставим между всеми группами. У 11 пациентов (50%) в Группе 2 толщина МЖП составляла менее 1,5 см.

Детальный анализ данных визуализации выявил фундаментальные различия в анатомии подклапанного аппарата между группой реориентации ПМ и группами стандартной хирургии **(табл. 2)**.

Для пациентов Группы 2 были характерны достоверно большая длина ПМС, высокая частота бифидных ПМ и гипермобильность ПМ. Угол подвижности ПЛ-ПМ в Группе 2 был достоверно выше (14,5° ± 2,0°), чем в Группе 1 (9,5° ± 2,5°) и Группе 3 (11,0° ± 2,8°). Толщина головок ПЛ-

Таблица 3. ROC-анализ предикторов необходимости реориентации ПМ

Table 3. ROC Analysis of predictors for the need of papillary muscle reorientation

Параметр	AUC	Std. Error	p-value	Cut-off	Чувствительность, %	Специфичность, %
Угол подвижности ПЛ-ПМ/ Angle of mobility of PL-PM, °	0,891	0,042	<0,0001	>12,5°	86,4	84,6
Наличие бифидных ПМ/ Presence of bifid PM	0,892	0,039	<0,0001	-	100,0	79,1
Длина ПМС, мм/ PMS length, mm	0,712	0,065	0,002	>29 мм	72,7	65,4
Толщина МЖП, см / Thickness IVS, mm	0,815	0,050	<0,0001	<1,8 см	81,8	75,8

Таблица 4. Сравнительная эффективность хирургических методов

Table 4. Comparative effectiveness of surgical methods

Параметр/Parameter	Группа 1/ Group 1 (n=75)	Группа 2/ Group 2 (n=19/75)	Группа 3 / Group 3(n=27)	p-value
Послеоп. градиент в ВОЛЖ, мм рт.ст./ Postoperative gradient in the LVOT, mm Hg/	15,2 ± 8,5	9,5 ± 6,3	12,8 ± 7,1	p = 0,004
Степень МР >2+ при выписке/ MR grade >2+ at discharge , n (%)	12 (8,4%)	1 (4,5%)	3 (7,7%)	p = 0,82
Необходимость в постоянной ЭКС/ Permanent pacemaker, n (%)	16 (11,2%)	0 (0%)	5 (12,8%)	p = 0,049
Рецидив обструкции/повторная операция/ Recurrent obstruction/reoperation , n (%)	2 (1,4%)	1 (4,5%)	1 (2,6%)	p = 0.61

Примечание: *ВОЛЖ – выводной отдел левого желудочка;МР – митральная регургитация; ЭКС- электрокардиостимулятор.*
Note: *LVOT- left ventricular outflow tract;MR – mitral regurgitation.*

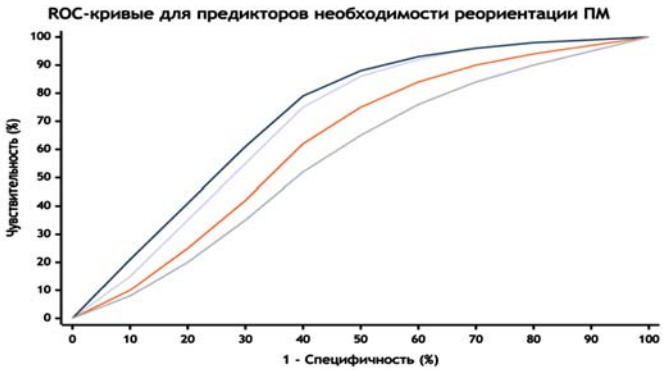

Рис. 3. *ROC-кривые для предикторов необходимости хирургической реориентации папиллярных мышц у пациентов с обструктивной ГКМП.*
Примечание: синяя линия - угол ПЛ-ПМ, красная линия - бифидные ПМ, зеленая линия - длина ПМС, оранжевая линия - толщина МЖП проекция сердца, б – 2-х камерная проекция.

Fig. 3. *ROC curves for predictors of the need for surgical papillary muscle reorientation in patients with obstructive HCM.Graph legend:blue line: AL-PM angle, red line: bifid PM, green line: AML length, orange line: IVS thickness/*
Note: AL-PM - anterolateral papillary muscle; AML - anterior mitral leaflet; IVS - interventricular septum; PM - papillary muscle; ROC - receiver operating characteristic.

ПМ была наибольшей в Группе 2. Подавляющее большинство пациентов Группы 2 (n=90,9%) имели III или IV тип строения хордального аппарата, характеризующийся множественными головками и атипичными креплениями **(рис. 3)**. Аномальные ПМ, прикрепляющиеся непосредственно к МЖП или ФК МК, были выявлены у 81,8% пациентов Группы 2, что значительно превышало частоту в других группах.При этом параметры самого ВОЛЖ (диаметр и площадь) не различались между группами.

Корреляционный анализ выявил достоверную прямую связь средней силы между углом подвижности ПЛ-ПМ и максимальным градиентом в ВОЛЖ во всей когорте (Rs = 0,52, p < 0,01). Обратная корреляция слабой силы была выявлена между толщиной МЖП и углом подвижности ПЛ-ПМ (Rs = -0,32, p < 0,05), что подтверждало, что у пациентов с более тонкой перегородкой вклад гипермобильных ПМ в обструкцию был более значимым.

Для определения диагностической ценности параметров визуализации в прогнозировании необходимости реориентации ПМ был проведен ROC-анализ **(табл. 3, рис. 1)**.

На **рисунке 3** представлены ROC-кривые для основных предикторов необходимости реориентации ПМ.

Наибольшей прогностической ценностью для отбора кандидатов на операцию реориентации папиллярных мышц обладают наличие бифидных ПМ и угол подвижности ПЛ-ПМ > 12,5°, что подтверждается наибольшими значениями площади под ROC-кривой (AUC = 0,89). Комбинация этих двух признаков позволяла идентифицировать пациентов с чувствительностью 95,5% и специфичностью 88,5%.

Краткосрочные послеоперационные результаты

Не было зарегистрировано интраоперационной или госпитальной летальности во всех трех группах. Не было значимых различий в длительности пребывания в стационаре и отделении интенсивной терапии. Послеоперационные градиенты в ВОЛЖ были значимо снижены во всех группах **(табл. 4)**.

Наблюдается статистически значимое различие между группами в послеоперационном градиенте в эффективности в устранении обструкции (p=0,004). Парные сравнения

показывают, что это различие в основном обеспечивается за счет группы 2, у которой градиент был достоверно ниже, чем в группе 1 (p=0,002). Это свидетельствует о высокой эффективности метода реориентации ПМ.

Важным наблюдением было отсутствие необходимости в имплантации постоянного электрокардиостимулятора (ЭКС) в группе 2 (0%), тогда как в группах 1 и 3 частота этого осложнения составляла 11,2% и 12,8% соответственно (p<0,05). У одного пациента в группе 2 в раннем послеоперационном периоде отмечался рецидив обструкции вследствие несостоятельности швов на ПМ, потребовавший повторного вмешательства (протезирования МК).

Не было выявлено значимых различий между группами по частоте значимой митральной регургитации (МР)

на выписке (p=0,82) и по риску рецидива обструкции/повторной операции (p=0,61). Все три метода в равной степени эффективно устраняют МР, вызванную SAM-синдромом. Ранний риск рецидива обструкции является низким и сопоставимым во всех группах, несмотря на один случай в группе 2, связанный с технической причиной (несостоятельность швов).

ОБСУЖДЕНИЕ

Наше исследование демонстрирует, что современные методы визуализации, в частности МРТ сердца с модифицированным протоколом, позволяют идентифицировать отчетливый подтип пациентов с обструктивной ГКМП, у которых ведущим механизмом обструкции является не гипертрофия МЖП, а комплекс аномалий подклапанного аппарата МК. Ключевыми характеристиками этого фенотипа являются бифидные, гипермобильные ПМ с увеличенным углом подвижности, часто в сочетании с удлинением ПМС и сложной архитектоникой хордального аппарата.

Апроксимация ПМ показана при выраженном латеральном или аномальном смещении их головок, а также при наличии гипермобильности, приводящей к переднему смещению створок митрального клапана и провоцирующей SAM-феномен.Объём сведения (полный или частичный) определяется по степени ремоделирования левого желудочка и выраженности фиброзных изменений в основании ПМ.

Термин «бифидная» (от лат. bifidus — «раздвоенный») обозначает ПМ, имеющую две головки, исходящие из единого основания или короткого общего ствола. Чаще встречается заднемедиальная (задняя) папиллярная мышца, имеющая бифидную конфигурацию. Две её головки могут: отходить из общего основания, но расходиться в средней и верхней трети, либо быть разделёнными почти до основания, но соединёнными тонким мышечным мостиком. Каждая головка несёт собственный пучок хорд, прикрепляющихся к соответствующим сегментам створок митрального клапана (чаще к медиальной и центральной частям задней створки).

При гипертрофической обструктивной кардиомиопатии (ГОКМП) бифидная конфигурация может способствовать смещению одной из головок к межжелудочковой перегородке. Это усиливает систолическое переднее движение (SAM) створок и может участвовать в формировании обструкции выносящего тракта ЛЖ. Кроме того, при выраженной гипертрофии латеральных стенок или септальной асимметрии может изменяться вектор натяжения хорд, что делает бифидную ПМ важной мишенью для реконструкции. При наличии бифидной задней ПМ хирург стремится: идентифицировать обе головки, оценить их подвижность и ориентацию относительно оси ЛЖ, при необходимости выполнить реориентацию или апроксимацию головок, чтобы уменьшить её гипермобильность и исключить вовлечение хорд в поток крови из ВОЛЖ.

Полученные нами данные полностью согласуются с работами последних лет, в которых подчеркивается роль аномалий ПМ в патофизиологии ГКМП. Kwon D.H. et al. (2010) также показали, что аномалии ПМ, в частности их переднее смещение и гипермобильность, ассоциированы с обструкцией ВОЛЖ независимо от толщины МЖП. В нашем исследовании мы не только подтвердили эти наблюдения, но и количественно оценили угол подвижности ПМ как высокоинформативный диагностический маркер (AUC=0.891). Harrigan C.J. и соавт., (2008) ранее описывали различные морфологические варианты ПМ при ГКМП, а Patel P. и соавт., (2015) напрямую связывали аномалии ПМ с сохранением обструкции после миэктомии. Наши данные о преобладании сложных (III-IV) типов хордального аппарата у пациентов, потребовавших реориентации ПМ, дополняют эти исследования.

Клиническая значимость идентификации этого фенотипа заключается в возможности выбора патогенетически обоснованного метода лечения. У пациентов с выраженной обструкцией, но без значительной гипертрофии МЖП, выполнение обширной миэктомии может быть технически сложным, сопряжено с риском ятрогенного дефекта МЖП и не всегда полностью устраняет обструкцию, если ее первичный субстрат – ПМ. Реориентация ПМ, направленная на устранение их гипермобильности и смещение от ВОЛЖ, представляется логичной альтернативой. Наши краткосрочные результаты подтверждают эффективность этого подхода: послеоперационный градиент в группе 2 был самым низким, а частота имплантации ЭКС – нулевой, что, вероятно, связано с меньшим объемом вмешательства на МЖП.

Важным практическим выводом является разработка диагностических критериев на основе визуализации. Комбинация двух признаков – наличие бифидных ПМ и угол подвижности ПЛ-ПМ >12,5° – с высокой точностью позволяет отобрать кандидатов на реориентацию ПМ. Эти параметры должны активно использоваться в предоперационном планировании.

Ограничения исследования включают его одноцентровый дизайн и относительно небольшой размер группы 2, что обусловлено редкостью данного конкретного фенотипа. Для оценки отдаленных результатов, включая частоту рецидивов обструкции и долговечность пластики, требуется более длительное наблюдение.

ВЫВОДЫ

Детальный анализ морфологии МК и подклапанных структур методами МСКТ-АГ и МРТ сердца позволяет выделить специфический фенотип обструктивной ГКМП, характеризующийся аномалиями папиллярных мышц как основным субстратом обструкции выходного тракта левого желудочка. Ключевыми предикторами необходимости хирургической реориентации папиллярных мышц являются наличие бифидных папиллярных мышц и угол подвиж-ности передне-латеральной папиллярной мышцы >12,5°, определенные при МРТ сердца или МСКТ-АГ. Реориентация папиллярных мышц является эффективным и безопасным методом хирургического лечения у пациентов с ГКМП, обеспечивающим устранение обструкции с сохранением естественного митрального клапана и низким риском развития полной атриовентрикулярной блокады. Использование мультимодального визуализационного подхода является обязательным для предоперационного планирования и выбора оптимальной хирургической тактики у пациентов с обструктивной гипертрофической кардиомиопатией. ■

СПИСОК ЛИТЕРАТУРЫ

1. Maron B.J. Hypertrophic cardiomyopathy: a systematic review. N Engl J Med. 2002; 347(11):1320–1330.

2. Ho C.Y., Day S.M., Ashley E.A., et al. Genotype and lifetime burden of disease in hypertrophic cardiomyopathy: insights from the Sarcomeric Human Cardiomyopathy Registry (SHaRe). Circulation. 2015;132(2):138–148.

3. Lopes L.R., Aung N., van Duijvenboden S., Munroe P.B., Elliott P.M., Petersen S.E. Prevalence of Hypertrophic Cardiomyopathy in the UK Biobank Population. JAMA Cardiol. 2021 Jul 1;6(7):852-854

4. Elliott P.M., Anastasakis A., Borger M.A., Borggrefe M., Cecchi F., et al. 2014 ESC Guidelines on diagnosis and management of hypertrophic cardiomyopathy. Eur Heart J. 2014;35: 2733–2779.

5. Ommen S.R., Mital S., Burke M.A., et al. 2020 AHA/ACC guideline for the diagnosis and treatment of patients with hypertrophic cardiomyopathy. J Am Coll Cardiol. 2020;76(25): e159–e240.

6. O'Mahony C., Jichi F., Pavlou M., Monserrat L., Anastasakis A., Rapezzi C., Biagini E., Gimeno J.R., Limongelli G., McKenna W.J., Omar R.Z., Elliott P.M. Hypertrophic Cardiomyopathy Outcomes Investigators. A novel clinical risk prediction model for sudden cardiac death in hypertrophic cardiomyopathy (HCM risk-SCD). Eur Heart J. 2014 Aug 7;35(30):2010-20

7. Дарий О.Ю., Юрпольская Л.А., Рычина И.Е., Дорофеев А.В., Голухова Е.З. Диагностические возможности компьютерной томографии сердца в предоперационной диагностике гипертрофической кардиомиопатии. Digital Diagnostics. 2024;. 5(3): 467-479. DOI: 10.17816/DD629141

8. Kwon D.H., Smedira N.G., Thamilarasan M., Lytle B.W., Lever H., Desai M.Y. Characteristics and surgical outcomes of symptomatic patients with hypertrophic cardiomyopathy with abnormal papillary muscle morphology undergoing papillary muscle reorientation. J ThoracCardiovasc Surg. 2010; 140:317–324.

9. Harrigan C.J., Appelbaum E., Maron B.J. ,Buros J.L. Significance of papillary muscle abnormalities identified by cardiovascular magnetic resonance in hypertrophic cardiomyopathy et al. Am J Cardiol. 2008; 101:668–673.

10. Patel P., Dhillon A., Popovic Z.B., Smedira N.G., Rizzo Jet. Left ventricular outflow tract obstruction in hypertrophic cardiomyopathy patients without severe septal hypertrophy: implications of mitral valve and papillary muscle abnormalities assessed using cardiac magnetic resonance and echocardiography. Circ Cardiovasc Imaging. 2015; 8:e003132

REFERENCES

1. Maron B.J. Hypertrophic cardiomyopathy: a systematic review. N Engl J Med. 2002; 347(11):1320–1330.

2. Ho C.Y., Day S.M., Ashley E.A., et al. Genotype and lifetime burden of disease in hypertrophic cardiomyopathy: insights from the Sarcomeric Human Cardiomyopathy Registry (SHaRe). Circulation. 2015;132(2):138–148.

3. Lopes L.R., Aung N., van Duijvenboden S., Munroe P.B., Elliott P.M., Petersen S.E. Prevalence of Hypertrophic Cardiomyopathy in the UK Biobank Population. JAMA Cardiol. 2021 Jul 1;6(7):852-854

4. Elliott P.M., Anastasakis A., Borger M.A., Borggrefe M., Cecchi F., et al. 2014 ESC Guidelines on diagnosis and management of hypertrophic cardiomyopathy. Eur Heart J. 2014;35:2733–2779.

5. Ommen S.R., Mital S., Burke M.A., et al. 2020 AHA/ACC guideline for the diagnosis and treatment of patients with hypertrophic cardiomyopathy. J Am Coll Cardiol. 2020;76(25):e159–e240.

6. O'Mahony C., Jichi F., Pavlou M., Monserrat L., Anastasakis A., Rapezzi C., Biagini E., Gimeno J.R., Limongelli G., McKenna W.J., Omar R.Z., Elliott P.M. Hypertrophic Cardiomyopathy Outcomes Investigators. A novel clinical risk prediction model for sudden cardiac death in hypertrophic cardiomyopathy (HCM risk-SCD). Eur Heart J. 2014 Aug 7;35(30):2010-20

7. Dariy O.Y., Yurpolskaya L.A., Rychina I.E., Dorofeev A.V., Golukhova E.Z. Diagnostic capabilities of cardiac computed tomography in the preoperative diagnosis of hypertrophic car-

diomyopathy. Digital Diagnostics. 2024; 5(3): 467-479 DOI: 10.17816/DD629141 [In Russ].

8. Kwon D.H., Smedira N.G., Thamilarasan M., Lytle B.W., Lever H., Desai M.Y. Characteristics and surgical outcomes of symptomatic patients with hypertrophic cardiomyopathy with abnormal papillary muscle morphology undergoing papillary muscle reorientation. J ThoracCardiovasc Surg. 2010; 140:317–324.

9. Harrigan C.J., Appelbaum E., Maron B.J. ,Buros J.L. Significance of papillary muscle abnormalities identified by cardiovascular magnetic resonance in hypertrophic cardiomyopathy et al. Am J Cardiol. 2008; 101:668–673.

10. Patel P., Dhillon A., Popovic Z.B., Smedira N.G., Rizzo Jet. Left ventricular outflow tract obstruction in hypertrophic cardiomyopathy patients without severe septal hypertrophy: implications of mitral valve and papillary muscle abnormalities assessed using cardiac magnetic resonance and echocardiography. Circ Cardiovasc Imaging. 2015; 8:e003132

ИНФОРМАЦИЯ ОБ АВТОРАХ

Дарий Ольга Юрьевна *– [ORCID: 0000-0003-0140-8166] к.м.н, врач-рентгенолог отделения рентгенологии*
ФГБУ «НМИЦ хирургии им. А.В. Вишневского» МЗ РФ
117997, Российская Федерация, г. Москва, ул. Большая Серпуховская, 27
Барышникова Ирина Юрьевна *– [ORCID: 0000-0001-8071-2531] д.м.н.,*
руководитель группы ультразвуковых инновационных решений в педиатрии
ФГБУ «НМИЦ сердечно-сосудистой хирургии им А.Н. Бакулева» МЗ РФ
121552, Российская Федерация, г. Москва, Рублевское ш., 135
Климчук Игорь Ярославович *– [ORCID: 0000-0003-2984-3311] к.м.н., врач сердечно-сосудистый хирург*
Кардиохирургическое отделение № 16
ФГБУ «НМИЦ сердечно-сосудистой хирургии им А.Н. Бакулева» МЗ РФ
121552, Российская Федерация, г. Москва, Рублевское ш., 135
Санакоев Мераб Константинович *– [ORCID: 0000-0002-1422-9733] к.м.н., врач сердечно-сосудистый хирург,*
научный сотрудник отдела хирургического лечения интерактивной патологии
ФГБУ «НМИЦ сердечно-сосудистой хирургии им А.Н. Бакулева» МЗ РФ
121552, Российская Федерация, г. Москва, Рублевское ш., 135
Кондратьев Евгений Валерьевич *– [ORCID: 0000-0001-7070-3391] к.м.н., заведующий отделением рентгенологии*
ФГБУ «НМИЦ центр хирургии им. А.В. Вишневского» МЗ РФ.
117997, Российская Федерация, г. Москва, ул. Большая Серпуховская, 27
Бокерия Лео Антонович *– [ORCID: 0000-0002-6180-2619] академик РАН, д.м.н., профессор, президент*
ФГБУ «НМИЦ сердечно-сосудистой хирургии им. А.Н. Бакулева» МЗ РФ
121552, Российская Федерация, г. Москва, Рублевское ш., 135

Вклад авторов. *Все авторы внесли эквивалентный вклад в подготовку публикации.*
Финансирование. *Авторы заявляют об отсутствии источника финансирования.*
Конфликт интересов. *Авторы заявляют об отсутствии конфликта интересов.*

AUTHOR INFORMATION FORM

Olga Yu. Dariy *– [ORCID: 0000-0003-0140-8166] MD, PhD, Radiologist of the Radiology Department*
FSBI «A.V. Vishnevsky National medical research center for surgery» of the Ministry of Health of the Russian Federation
27 Bolshaya Serpukhovskaya str., Moscow, Russian Federation, 117997
Irina Yu. Baryshnikova *– [ORCID: 0000-0001-8071-2531] MD, PhD, Head of department of ultrasound innovation decision in pediatrician*
FSBI «A.N. Bakulev National medical research center for cardiovascular surgery» of the Ministry of Health of the Russian Federation
135 Rublevskoe shosse, Moscow, Russian Federation, 121552
Igor Ya. Klimchuk *– [ORCID: 0000-0003-2984-3311] MD, PhD, Cardiovascular Surgeon,*
FSBI «A.N. Bakulev National medical research center for cardiovascular surgery» of the Ministry of Health of the Russian Federation
135 Rublevskoe shosse, Moscow, Russian Federation, 121552
Merab K. Sanakoev *– [ORCID: 0000-0002-1422-9733] MD, PhD, Cardiovascular Surgeon,*
Researcher at the Department of Surgical Treatment of Interactive Pathology
FSBI «A.N. Bakulev National medical research center for cardiovascular surgery» of the Ministry of Health of the Russian Federation
135 Rublevskoe shosse, Moscow, Russian Federation, 121552
Evgeny V. Kondratyev *– [ORCID: 0000-0001-7070-3391] MD, PhD, Head of Radiology department*
FSBI «A.V. Vishnevsky National medical research center for surgery» of the Ministry of Health of the Russian Federation
27 Bolshaya Serpukhovskaya str., Moscow, Russian Federation, 117997
Leo A. Bokeria *– [ORCID: 0000-0002-6180-2619] academician of the Russian Academy of Sciences, MD, PhD, President*
FSBI «A.N. Bakulev National medical research center for cardiovascular surgery» of the Ministry of Health of the Russian Federation
135 Rublevskoe shosse, Moscow, Russian Federation, 121552

Contribution. *All authors contributed equally to the preparation of the publication.*
Funding. *The authors declare no funding sources.*
Conflict of Interest. *The authors declare no conflict of interest.*